Wykorzystanie materiałów SYMBIOS® do regeneracji kości w procedurze Sinus Lift

LEK. DENT. BEATA LIPKO-LEŚNIEWSKA, MSC. IMPLANTOLOG

- W 2009 roku potwierdziła swoją wieloletnią praktykę implantologiczną uzyskując tytuł Implantologa na Uniwersytecie Medycznym im. Goethego we Frankfurcie nad Menem
- 2012 uzyskała tytuł naukowy Master of Science in Oral Implantology na tym samym Uniwersytecie.
- Uczestnik kursu implantologiczno protetycznego organizowanago przez Mediterranean Prosthodontic Institiute w Castellon, Hiszpania, uwieńczony Certyfikatem na Uniwersytecie Północnej Karoliny w Chapel Hill, USA.
- Członek: Stowarzyszenie Implant Masters Poland, PASE

SYMBIOS® Biphasic BGM (20/80% HA/β-TCP) nieorganiczny dwufazowy wszczep alloplastyczny.

W okresie od czerwca 2015 roku do października 2015 roku przeprowadzono 19 zabiegów Sinus Lift. Wszystkie zabiegi zakończyły się powodzeniem, tj. uzyskano żądaną objętość kości po okresie od 11 do 12 miesięcy. Case report dotyczy zastosowania materiałów SYMBIOS® u jednego z pacjentów.

Pacjent:
Mężczyzna lat 38, utracił zęby 16, 25, 36 i 45 ponad 8 lat wcześniej. Zaplanowano odbudowę braków zębów koronami na implantach. Zanik kości po utracie zębów w okolicy zatok szczękowych uniemożliwiał umieszczenie wszczepów w żądanej okolicy.

Planowanie:
Podniesienie dna obu zatok szczękowych – Sinus Lift. Uzyskanie odpowiedniej objętości kości w okolicy 16, 25. Wszczepienie implantów Ankylos w miejscach 16, 25, 36, 45 i obciążenie ich koronami protetycznymi po okresie osseointegracji.

Leczenie:
Wszczepienia implantów Ankylos w miejscu 36, 45 oraz zabieg podniesienia dna zatok szczękowych z wykorzystaniem nieorganicznego dwufazowego wszczepu alloplastycznego SYMBIOS® Biphasic BGM (20/80% HA/β-TCP) wymieszanego z fibryną A-PRF uzyskaną z krwi pacjenta na jednej wizycie. Pokrycie okna zatoki membraną kolagenową SYMBIOS® Collagen Membrane SR. Kliniczna i radiologiczna obserwacja przebiegu gojenia augmentowanych obszarów przez okres 52 tygodni. Wszczepienie implantów w pozycjach 16 i 25. Ostateczna odbudowa protetyczna po kolejnych 3 miesiącach.

Opis zdjęć:

1a. Sytuacja kliniczna przed zabiegiem. Braki zębów 16 i 25

1b. Brak zęba 16 widok od strony przedsionkowej

1c. Brak zęba 25 widok od strony przedsionkowej

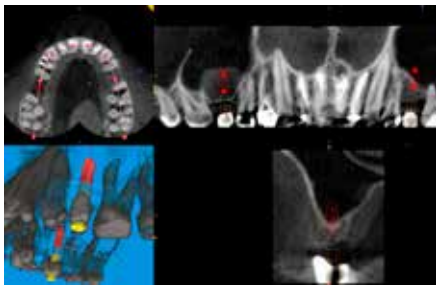

2. Planowanie zabiegu wszczepienia implantów w pozycji 16, 25. Zanik kości w wybranej okolicy uniemożliwia wszczepienie implantów. Zaplanowano podniesienie dna zatok szczękowych

3. Dzień zabiegu - 15.06.2015. Pobranie krwi pacjenta i przygotowanie A-PRF

4. Zatoka szczękowa lewa. Odpreparowanie pełnego płata śluzówkowo okostnowego

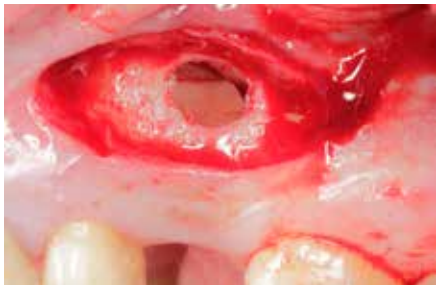

5. Otwarcie zatoki szczękowej

6. Zabezpieczenie błony Schneidera membraną wykonaną z A-PRF

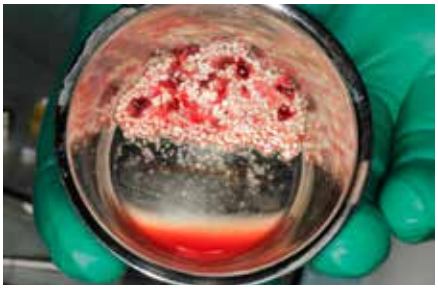

7. SYMBIOS® BGM wymieszany z A-PRF i plazmą

8. Aplikacja mieszanki SYMBIOS® BGM z A-PRF do zatoki lewej

9. Wypełniona zatoka materiałem alloplastycznym

10. Pokrycie okna zatoki błoną A-PRF i membraną kolagenowa SYMBIOS® Collagen Membrane SR. Mocowanie przy użyciu pinów FRIOS®

11. SYMBIOS® Collagen Membrane SR przymocowana pinami FRIOS®

12. Szczelne zaszycie rany

13. Zatoka szczękowa prawa. Odpreparowanie pełnego płata śluzówkowo okostnowego

14. Otwarcie zatoki szczękowej. Widoczna błona Schneidera w oknie zatoki

15. Zabezpieczenie błony Schneidera, membraną wykonaną z A-PRF, przed aplikacją biomateriału

16. Umieszczenie mieszanki SYMBIOS®BGM z A-PRF i plazmą w zatoce

17. Wypełniona zatoka biomateriałem



18. Zwilżenie Symbios® Collagen Membrane plazmą pozyskaną z krwi pacjenta

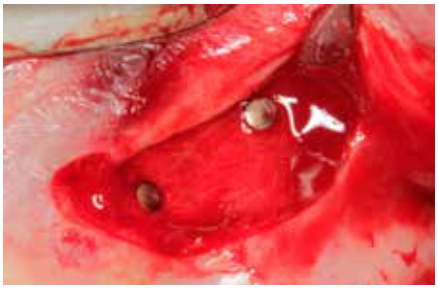

19. Pokrycie okna zatoki błoną A-PRF i membraną SYMBIOS® Collagen Membrane SR. Unieruchomienie membrany pinami FRIOS®

20. Szczelne zaszycie rany

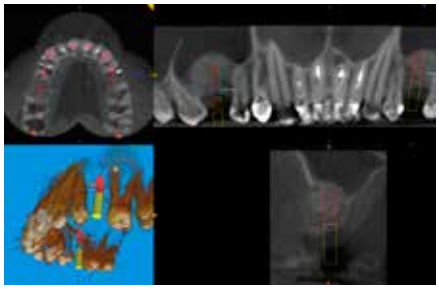

21. Skany TK po zabiegu Sinus Lift obrazujące objętość wszczepu kościozastępczego

22. 30.06.2015r. Kontrola po 2 tygodniach od zabiegu. Gojenie przebiegało bez powikłań. Nie doszło do rozejścia się brzegów rany, ani do zainfekowania miejsc pozabiegowych

23. 15.07.2015r. Kontrola 4 tygodnie po zabiegu. Przebieg gojenia prawidłowy

24. 04.01.2016r. Obraz radiologiczny augmentowanych zatok prawidłowy. Materiał w zatokach jest stabilny

25. 31.05.2016r. Pozycja 16. Zastosowanie szablonu chirurgicznego w celu prawidłowego spozycjonowania implantu. Reguła 3A/2B wg. Dr Fernando Rojas Vizcaya

26. Subkrestalne umieszczenie implantu Ankylos A9,5 w pozycji 16. Stabilizacja pierwotna 40Ncm

27. Zaopatrzenie implantu mini śrubą przezkostną o wysokości 3,0mm

28. Zaszycie rany

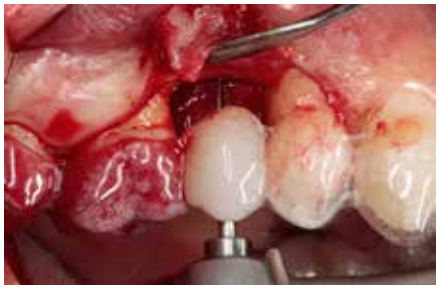

29. 31.05.2016r. Pozycja 25. Zastosowanie szablonu chirurgicznego w celu prawidłowego spozycjonowania implantu. Reguła 3A/2B wg. Dr Fernando Rojas Vizcaya

30. Subkrestalne umieszczenie implantu Ankylos A9,5 w pozycji 25. Stabilizacja pierwotna 40Ncm

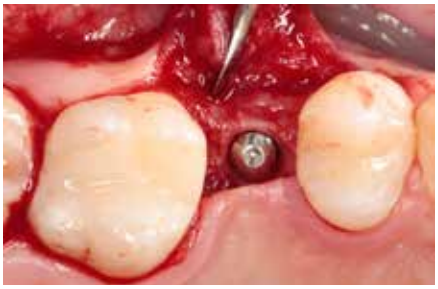

31. Zaopatrzenie implantu mini śrubą przezkostną o wysokości 3,0mm

32. Zaszycie rany

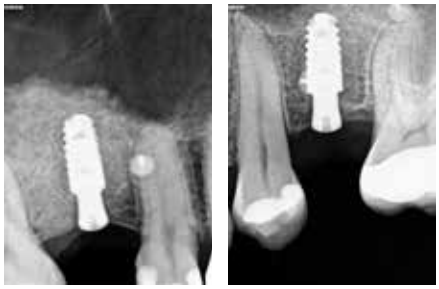

33. Kontrola radiologiczna w czasie zabiegu

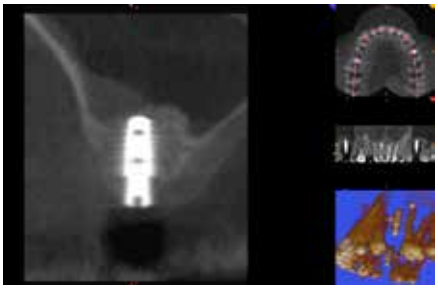

34. 25.07.2016r. Kontrolna radiologiczna 2 miesiące po zabiegu wszczepienia implantów

35. Zatoka prawa przed zabiegiem SinusLift

36. Zatoka prawa po zabiegu SinusLift

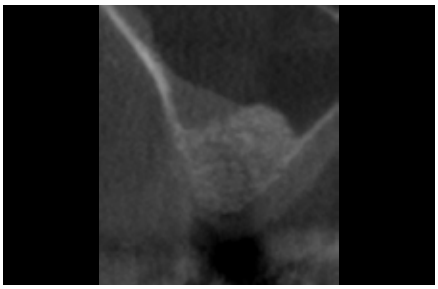

37. Zatoka prawa 6 miesięcy po zabiegu SinusLift

38. Zatoka prawa 12 miesięcy po zabiegu SinusLift

39. Zatoka prawa po wszczepieniu implantu (12 miesięcy po augmentacji)

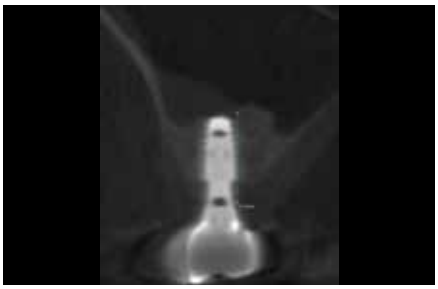

40. Zatoka prawa – 4 miesiące po implantacji

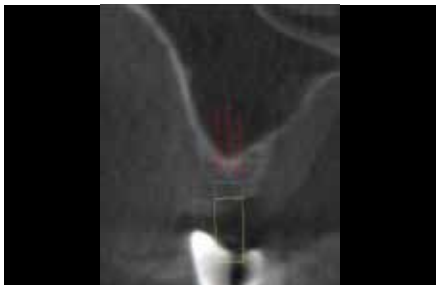

41. Zatoka lewa przed zabiegiem SinusLift

42. Zatoka lewa po zabiegu SinusLift

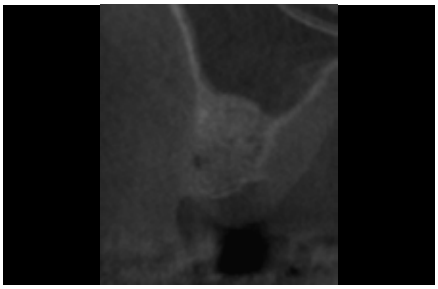

43. Zatoka lewa 6 miesięcy po zabiegu SinusLift

44. Zatok lewa 12 miesięcy po zabiegu SinusLift

45. Zatoka lewa po wszczepieniu implantu (12 miesięcy po augmentacji)

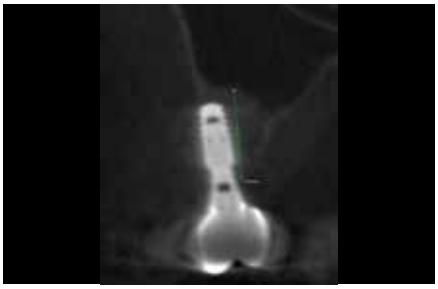

46. Zatoka lewa – 4 miesiące po implantacji

47. Obciążenie implantu koroną tymczasową wyłączoną z okluzji

48. Obciążenie implantów koronami tymczasowymi wyłączonymi z okluzji

Podsumowanie:

SYMBIOS® Biphasic BGM (20/80% HA/β-TCP) nieorganiczny dwufazowy wszczep alloplastyczny.

Widoczny w obrazie radiologicznym,

Kompatybilny z tkankami żywymi,

Nie wywołuje podrażnień i alergii,

Stabilny objętościowo i mechanicznie,

20%HA i 80% β-TCP znajdującego się w SYMBIOS® BGM początkowo stanowi rusztowanie, a następnie sprzyja naturalnemu odtwarzaniu ubytku kostnego, a co najważniejsze jest alternatywą dla przeszczepów kostnych.

Po 12 miesiącach na zdjęciach rentgenowskich, 3D i panoramie, obserwowano nieznaczną utratę wolumenu nowo powstałej kości w stosunku do objętości wszczepu kościozastępczego bezpośrednio po zabiegu. Utrata ta, nie miała wpływu na kontynuowanie zaplanowanych procedur implantacyjnych. Podczas opracowywania łoża pod implant odniesiono wrażenie pracy z naturalną kością klasy D4 (wg klasyfikacji Mischa), którą charakteryzuje cienka warstwa korowa i kość gąbczasta o niskiej gęstości. Wskazywały na to twardość kości, brak niezresorbowanych cząstek materiału kościozastępczego, krwawienie, moment wprowadzenia implantu i stabilizacja pierwotna na poziomie 40Ncm. Powyższe subiektywne odczucia autora wskazują na dobrą synchronizację zakresu resorpcji materiału z odbudową kości.

SYMBIOS® Collagen Membrane

Początkowo sztywna membrana wymaga ok. 10min – 15min. zwilżania. Po tym czasie daje się łatwo formować. W innym przypadku zastosowania membrany SYMBIOS doszło do rozwarstwienia szwów i ekspozycji membrany. Pomimo tego, membrana zachowała ciągłość i nie doszło do infekcji. Nastąpiło wynabłonkowanie tkanki i zagojenie rany bez dodatkowej interwencji chirurgicznej. Było to miłym zaskoczeniem, gdyż wcześniej stosowane podobne membrany w takich przypadkach resorbowały się i dochodziło do ekspozycji materiału kościozastępczego.

Konkludując, jest to materiał godny polecenia, komfortowy, zapewniający pozytywne i przewidywalne efekty leczenia.

Lek. Dent. Beata Lipko-Leśniewska, Msc. Implantolog
Członek:

NOTES:

THE DENTAL
SOLUTIONS
COMPANY™

Dentsply
Sirona